









Vergleichen Sie die Zitzen mit den Bildern. Beurteilen Sie bei 10% Ihrer Kühe (mind. 20 Tiere) je eine Vorder- und Hinterzitze. Mit einem wasserlöslichen Schreiber können Sie die Ergebnisse hier notieren.

Note	Hyperkeratose	Vorderzitze	Hinterzitze
<p>Note 1: Die Zitzen weisen keinen Ring um die Strichkanalöffnung auf.</p>			
<p>Note 2: Ein glatter/leicht rauer, erhabener Ring umgibt die Strichkanalöffnung. Es ist kein altes Keratin zu sehen.</p>			
<p>Note 3: Rauer, erhöhter Ring, der sich 1 bis 3 mm breit rund um die Strichkanalöffnung ausbreitet. Altes Keratin ist zu sehen.</p>			
<p>Note 4: Sehr rauer Ring, sieht wie eine „Blüte“ aus. Der Keratinrand ist eingerissen (≥ 4 mm). Altes Keratin ist deutlich zu sehen.</p>			

Redaktion Elite | Postfach 78 47 | 48042 Münster | Tel. 0 25 01/801-685 | E-Mail: redaktion@elite-magazin.de

Silicon  Form TELEFON +49-8245-614

Stimulator®

www.siliconform.com


 **eimü® Doppeldip**

- ✓ tötet Mastitiserreger zuverlässig ab
- ✓ hält die Zitzenhaut glatt und geschmeidig
- ✓ frei verkäufliches Tierarzneimittel

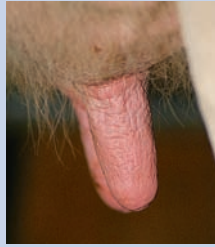
eimü® - die Milchhygiene mit **medizinischer** Sicherheit.
Wir freuen uns auf Ihren Anruf! **02573-9390-0**

 **eimermacher**
Milchhygiene seit 1910

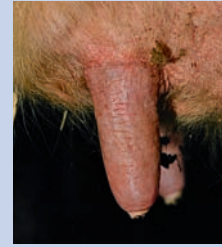
Farbe



Note 1:
Die Zitzenhaut weist 1 Minute nach der Melkzeug-Abnahme keine Verfärbungen auf.

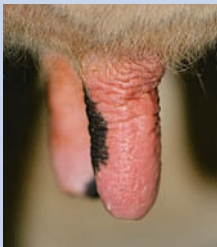


Note 2:
Die Zitzen sind kurz nach dem Melken teilweise oder vollständig gerötet.

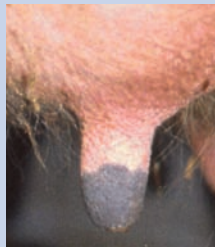


Note 3:
Nach dem Melken sind die Zitzen partiell oder komplett bläulich/violett verfärbt.

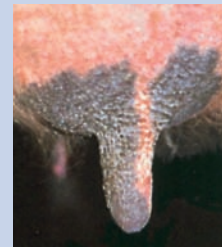Trockenheit



Note 1:
Die Haut der Zitzen ist vor dem Melken glatt und geschmeidig.

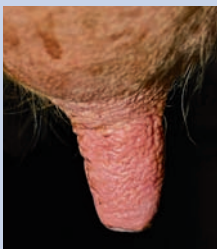


Note 2:
Die Zitzenhaut ist leicht spröde und rau.

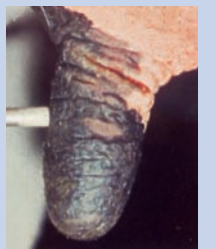

Note 3:
Die Zitzenhaut ist stark ausgetrocknet. Die Haut schuppt und schält sich ab.

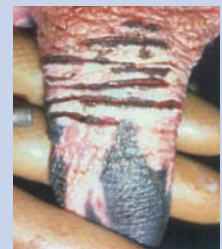Risse/Läsionen



Note 1:
Die Zitzen sind geschmeidig und weich. Es sind keine Verletzungen zu sehen.



Note 2:
Kleine Risse und Verletzungen sind besonders an der Zitzenbasis zu sehen.



Note 3:
Die Zitze ist beträchtlich (horizontal) gerissen und weist Läsionen auf.

Fotos: NMC, Ostermann-Palz

Redaktion Elite | Postfach 78 47 | 48042 Münster | Tel. 0 25 01/801-685 | E-Mail: redaktion@elite-magazin.de

DESINTEC®
HYGIENE FÜR STALL UND TIER



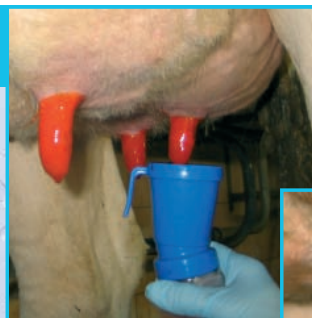MH LactiFilm



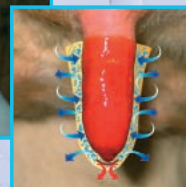
Das Dippmittel der neuen Generation

- Desinfektion mit Milchsäure
- optimal eingestellte Hautpflegekomponenten
- Fliegenschutz
- sparsam im Verbrauch
- keine Abtropfverluste
- kein Klebeffekt

Zu beziehen bei Ihren BayWa Agrarbetrieben, Raiffeisen-Genossenschaften.



Jetzt auch zum Sprühen
MH LactiSpray



Gebührenfreie Hotline:
0800/6647669

MH LactiFilm